


# "ALERGIA A LAPA"



**Dra Tamara Pérez Gómez**  
**Médico Inmunólogo**  
**Centro de Alergias- CASM Concepción**  
**Septiembre 2007**

# CASO CLÍNICO: ALERGIA A ALIMENTOS

## HISTORIA CLÍNICA

- N.P.B: 20 años, estudiante
- Ingiere empanada de mariscos en restaurant costero: Dichato (8va región Chile)
- A las 2 horas ronchas generalizadas , dificultad respiratoria
- Acude a servicio de urgencia, alta al día siguiente  derivación a especialista



# CASO CLÍNICO: alergia a alimentos

## HISTORIA CLÍNICA

- Consulta médica 2 días post anafilaxia
- Causal: Empanada mariscos: piure , macha + ?????
- Empanada mariscos investigada en restaurant : lapa (chape), piure, machas
- Antecedentes paciente:
  - Toleraba macha, chorito
  - Rinitis perenne hace 7 años tratada períodos. Asma?
  - Familiares atópicos (rinitis, alergias alimentos)
  - Usa antihistamínicos y salbutamol S.O.S

# CASO CLÍNICO: alergia a alimentos

## EXÁMEN FÍSICO:

- Piel : sin lesiones
- Mucosas: normales
- Cardiopulmonar : normal
- Abdomen: normal
- Flujometría: normal

Dra. Tamara Pérez G

# CASO CLÍNICO: alergia a alimentos

## ESTUDIO:

- Hemograma
- IgE total
- Prick test a alimentos (estándar)
- Prick test aeroalergenos perennes
- Prick Prick mariscos:macha, piure, lapa
- IgE específica dermatofagoides
- Citología nasal

Dra Tamara Pérez G.

# CASO CLÍNICO: alergia a alimentos

## RESULTADOS ESTUDIO:

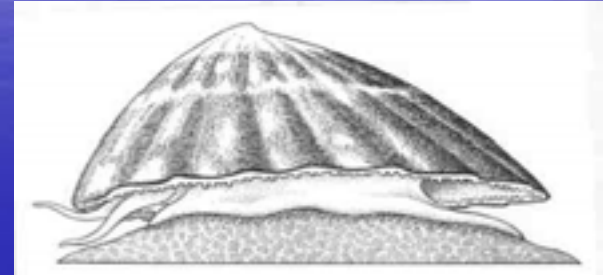
- Hemograma: eosinofila: **9% (495)**
- IgEtotal: 145 UI/L
- Prick test alimentos (estándar): negativo
- Prick test : **(+) Dermatofagoides** (dpt:18mm y dfar:14 mm)
- Prick Prick mariscos cocidos: **(+) a lapa** (13 mm)
- IgE específica: **(+) dermatofagoides** (dpt: c5 , dfar:C4)
- Citología nasal: **eosinofilos 16%**

Dra Tamara Pérez G.

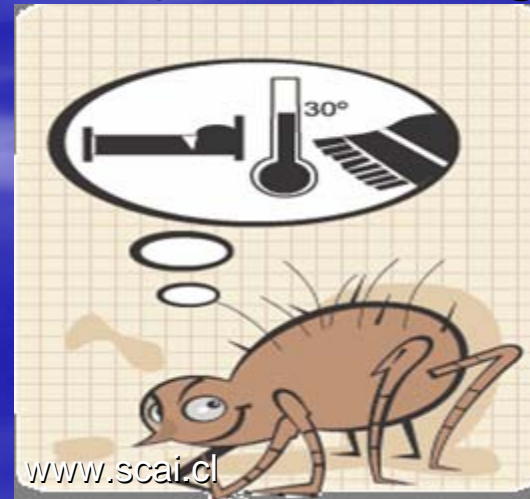
# CASO CLÍNICO: alergia a alimentos

## DIAGNÓSTICO

- Ánafilaxis por Lapa (chape, keyhole limpet, fisurrella)
- Rinitis Alérgica perenne (dermatofagoides)



Ácaro del polvo doméstico



www.scai.cl

# CASO CLÍNICO: alergia a alimentos

## INDICACIONES

- Prohibición ingesta Lapa- educación
- Adrenalina autoinyectable - educación
- Tratamiento Rinitis
- Control médico- estudio asma?

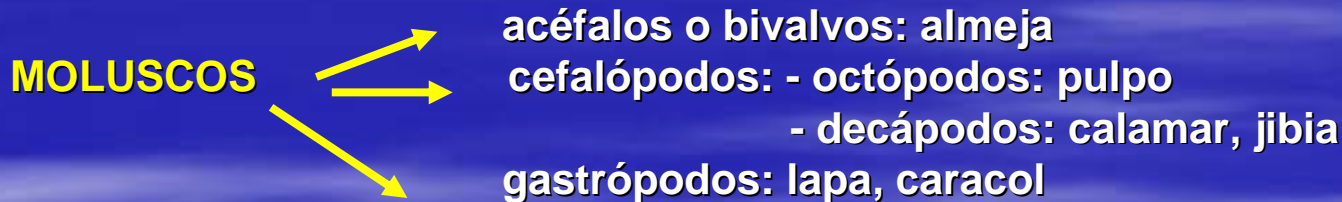
Dra. Tamara Pérez G.

# CASO CLÍNICO: alergia a alimentos



LAPA: FISSURRELLA, keyhole LIMPET,  
LIMPET, PATELLA

- Molusco comestible: gastrópodo de concha cónica que vive adherido fuertemente a rocas de las costas



**REINO:** animal

Clase : Gastrópodos

Familia : Patellidae, fissurellidae...

Dra Tamara Pérez G.

# CASO CLÍNICO: alergia a alimentos

## LAPA: GASTRÓPODOS- CHILE

ESPECIE	NOMBRE CIENTÍFICO	FAMILIA
1) ABALÓN	halotis rufescens	Halotidae
2) LAPA	fissurella spp	Fissurellidae
3) LAPA NEGRA	fissurella latimarginata	Fissurellidae
4) LAPA REINA	fissurella maxima	Fissurillidae
5) LAPA ROSADA	fissurella cumingi	Fissurellidae
6) CHOCHA	calyptrae trochiforme	Calyptraidae
7) CARACOL LOCATE	Thais chocolate	Muricidae
·	·	·
·	·	·
·	·	·
8) LOCO	concholepas concholepas	Muricidae

Fuente: Sernapesca, 2000

# CASO CLÍNICO: alergia a alimentos

LAPA: FISURRELLA, KEYHOLE LIMPET

CHILE: (sernapesca 2000)

10 especies comercializadas


3 especies identificadas

-F. negra: Arica a Magallanes

-F. reina: Arica a Constitución

-F. rosada

Resto agrupado como lapa spp



# CASO CLÍNICO: alergia a alimentos

LAPA: FISURRELLA: KEYHOLE LIMPET  
PATELLA: LIMPET  
..... " Son CARACOCES "



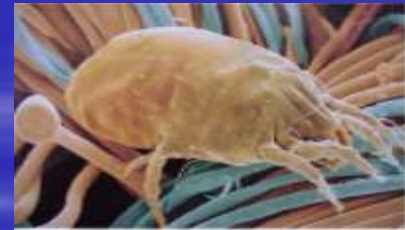- 6 y 7 Fissurellas: Lapa Chile
- resto Patellas: Lapa Europa

Dra Tamara Pérez G.

# CASO CLÍNICO: alergia a alimentos

## ÁCAROS: DERMATOFAGOIDES

- Artrópodos: arácnidos
- Parásitos: alimentación escamas dérmicas
- Intradomiciliarios: t° 20°, humedad >50%
- Alergeno frecuente: der p1..der f1..
- Patologías: Rinitis alérgica, Asma, Dermatitis



Dra Tamara Pérez G.

# CASO CLÍNICO: alergia a alimentos

## ANTECEDENTES – PUBLICACIONES:

<b>Mollusc species</b>	<b>Patients</b>	<b>Symptoms</b>	<b>Reference</b>
Limpet	5 pts (2 w, 3 m)	Anaph rx, bronchospas	Azofra, Lombardero 2003
Limpet	4 pts (1 w, 3 m)	Anaph rx, bronchospas	Carrillo et al, 1994
Limpet	2 pts (1w, 1m)	Urt, AE Asthma, Anaph	Carrillo et al, 1991
Limpet	2 pts	anaphylaxis	Joral et al,1997
Limpet	5 pts	severe asthma, anaph	Castillo et al 1994
Limpet	2 pts	asthma	De la Cuesta et al 1989
Limpet,abalone	11 pts	anaphylaxis	Thong et al, 2005
Grand keyhole limpet	5 pts	AE,urt,anaph	Morikawa,1990
Grand key hole limpet	11 pts	anaphylaxis	Maeda et al,1991
	47 pts		EFSA journal 2006, 327; 1-35

# CASO CLÍNICO: alergia a alimentos

## ANTECEDENTES – PUBLICACIONES: RESUMEN:

- 47 casos publicados: España, Asia (9 publ: 2 GKHL, 7 L)
- 16 casos Fissurella, 21 casos Patella
- Prevalencia alergia moluscos: 0.15- 0.4%
- casos comprueban reactividad cruzada
- destacan: alergeno termoestable- cocción potencia demostrada Hipersensibilidad tipo I  
anafilaxis de gravedad: alergeno peligroso  
broncoespasmo severo

# CASO CLÍNICO: alergia a alimentos

## CONCLUSIONES- Comentarios:

- Reacción anafiláctica a lapa en paciente alérgico a ácaros
- Importancia de Historia clínica
- Antecedentes bibliográficos escasos demuestran reactividad cruzada
- Antígenos comunes conservados
- Antígenos: tropomiosina ?, hemocianina, amilasa der p4
- **Investigar alergenocultos!!**



# GRACIAS ...

Los Lleuques- Camino Termas de Chillán 2007